昆明学院学报　2020，42（3）：81～83　ISSN 1674－5639　CN 53－1211/G4
Journal of Kunming University

88 例新型冠状病毒肺炎临床特点

杨艳霞，任朝凤，王胤佳，杨丽芬，李　丽，李　玉，杨添文，李梅华*
（昆明市第一人民医院 呼吸与危重症医学科，云南 昆明 650011）

摘要：为探讨新型冠状病毒肺炎（2019，COVID-19）的临床特点，帮助临床医生进一步提高诊断新型冠状病毒肺炎的能力，选取 2020 年 1 月—2020 年 2 月住湖北赤壁市人民医院确诊为新型冠状病毒肺炎的 88 例患者为研究对象．结果显示，新型冠状病毒肺炎多有发热、咳嗽症状，咽痛、鼻涕症状少见，也可为无任何症状者．血常规白细胞、淋巴细胞下降．胸部 CT 表现为肺部单侧或双侧斑点、磨玻璃阴影较多见；单纯铺路石样变、肺部单侧或双侧斑点影少见．

关键词：肺炎；2019 新型冠状病毒（2019-nCoV）；临床特点；诊治
中图分类号：R563.1　**文献标识码**：A　**文章编号**：1674－5639（2020）03－0081－03
DOI：10.14091/j.cnki.kmxyxb.2020.03.017

Clinical Features of 88 Cases with Novel Coronavirus Pneumonia

YANG Yanxia，REN Chaofeng，WANG Yinjia，YANG Lifen，LI Li，LI Yu，YANG Tianwen，LI Meihua*
（Department of Respiratory and Critical Care Medicine，The First People's Hospital of Kunming，Kunming，Yunnan，China　650011）

Abstract：In order to study the clinical characteristics of new coronavirus pneumonia（2019，COVID-19），to guide clinicians to improve their ability to diagnose new coronavirus pneumonia，88 cases with new coronavirus pneumonia（2019-nCoV）confirmed in Chibi people's hospital of Hubei province in January 2020—February 2020 were selected as the research objects．The results showed that the new type of coronavirus pneumonia had fever and cough symptoms．Symptoms of sore throat and running nose were rare，or no symptoms．Blood routine showed leukocytes，lymphocytes decreased．Chest CT showed unilateral or bilateral spots in the lungs，and more common the ground glass shadow．Simple paving stone like degeneration，lung unilateral or bilateral speckled shadow was rare．
Key words：pneumonia；2019 novel coronavirus（2019-nCoV）；clinical features；diagnosis and treatment

自 2019 年 12 月以来，湖北省武汉市发现不明原因肺炎患者之后，陆续在全国各地均出现部分受感染者[1]．而引起此次疫情的新型冠状病毒不同于已发现的人类冠状病毒，2020 年 1 月 12 日，世界卫生组织将其正式命名为“2019 新型冠状病毒”（2019-nCoV）．为响应国家抗击新型冠状病毒肺炎的号召，我院派出医疗队驰援赤壁市人民医院，开展新型冠状病毒肺炎诊治工作．基于此，本研究分析了在赤壁市人民医院诊治的新型冠状病毒肺炎的临床特点，旨在指导临床医生进一步了解新型冠状病毒肺炎，提高临床诊治率．

1　资料与方法

1.1　资料

以 2020 年 1 月—2020 年 2 月在湖北省赤壁市人民医院住院经核酸检测确诊为新型冠状病毒肺炎的 88 例患者为研究对象，其中，男 53 例，女 35 例．年龄 10～89 岁，其中，10～12 岁 2 例，20～29 岁 5 例，30～39 岁 15 例，40～49 岁 14 例，50～59 岁 24 例，60～69 岁 19 例，70～79 岁 8 例，80～89 岁 1 例．收集患者基本信息，包括既往史、吸烟史、饮酒史，临床表现、血常规、指脉氧饱和

收稿日期：2020－03－13
基金项目：昆明市卫生健康委员会科研基金资助项目（2019-03-02-003）．
作者简介：杨艳霞（1975—），女，云南昆明人，副主任医师，主要从事呼吸内科临床研究．
*通讯作者：李梅华（1965—），女，四川宜宾人，主任医师，主要从事呼吸内科临床研究，E-mail：524396521@qq.com.

度、胸部 CT 等资料.

1.2 标本采集

血常规检测仪器为日本 SYSMEX XT4000i 全自动血液分析仪；核酸检测使用 RT-PCR 方法，采用鼻咽拭子、痰、下呼吸道分泌物标本.

1.3 CT 检查

88 例患者均进行了胸部 CT 检查.

2 结果

2.1 88 例新型冠状病毒肺炎患者临床表现

88 例患者中，有咳嗽症状的 62 例，占 70.45%；有发热症状的 60 例，占 68.18%. 只有发热单一症状的有 10 例，只有咳嗽单一症状的有 15 例，只有疲劳单一症状的有 2 例，只有呼吸困难单一症状的有 1 例，无任何症状的有 1 例. 此外，88 例患者中有重症患者 30 例，占 34.09%. 见表 1.

表 1 88 例新冠肺炎患者临床表现统计结果

症状	例数/例	比例/%
咳嗽	62	70.45
发热	60	68.18
疲劳	15	17.04
咳痰	11	12.50
腹泻	7	7.95
肌肉痛	7	7.95
呼吸困难	6	6.81
咽痛	4	4.54
头痛	3	3.40
鼻涕	3	3.40
无症状	1	1.13

2.2 血常规化验

血常规化验：白细胞低于正常值 39 例，占 44.31%；高于正常值 2 例，占 2.27%；淋巴细胞低于正常值 20 例，占 22.72%.

2.3 胸部 CT 表现

胸部 CT 检查：肺部单侧或双侧斑点、磨玻璃阴影 29 例，占 32.95%；磨玻璃阴影、铺路石样变 20 例，占 22.73%；磨玻璃阴影 15 例，占 17.04%；肺部单侧或双侧斑点、铺路石样变 9 例，占 10.23%；铺路石样变 6 例，占 6.82%；肺部单侧或双侧斑点、磨玻璃阴影、铺路石样变 5 例，占 5.68%；肺部单侧或双侧斑点 4 例，占 4.55%. 见表 2，胸部 CT 影像图如图 1 所示.

经治疗后，核酸检测转为阴性的时间为 8 ~ 23 d. 此外，88 例患者中家庭成员同时患病的有 14 例，占 15.91%.

表 2 胸部 CT 检查结果

胸部 CT 表现	例数/例	百分比/%
肺部单侧或双侧斑点、磨玻璃阴影	29	32.95
磨玻璃阴影、铺路石样变	20	22.73
磨玻璃阴影	15	17.04
肺部单侧或双侧斑点、铺路石样变	9	10.23
铺路石样变	6	6.82
肺部单侧或双侧斑点、磨玻璃阴影、铺路石样变	5	5.68
肺部单侧或双侧斑点	4	4.55

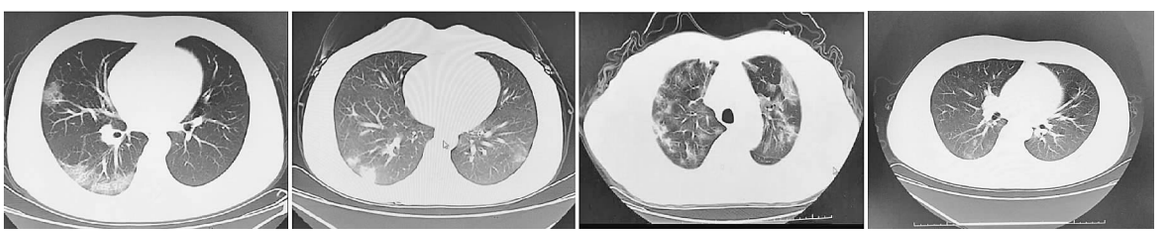

(a)铺路石征 (b)斑点影 (c)斑点、磨玻璃影 (d)磨玻璃影

图1 胸部CT影像图

3 讨论

3.1 病因和发病机制

此次流行的肺炎病原体，2020 年 1 月世界卫生组织正式将其命名为“2019 新型冠状病毒”(2019-nCoV). 该冠状病毒外膜有蘑菇状蛋白刺突(spike)，使病毒形如王冠状. 冠状病毒可分为 4 个属：α，β，γ 和 δ. 2019-nCoV 属 β 属[2]. 目前，冠状病毒感染性肺炎机制为 SARS-CoV 和 2019-nCoV 等冠状病毒通过密切接触、飞沫等由某种动物或者病人传播给其他人，病毒通过内吞途径进入细胞，完成了黏附、穿模、脱壳、复制、组装和释放等步骤，即 1 个复制周期. 由此产生的大量病毒破坏上皮细胞，释放出病毒. 损害的上皮细胞等可释放内容物，引起炎症细胞外渗等急性炎症反应. 病毒感染和/或机体免疫功能异常时，机体的抗炎与促炎反应失衡，促炎性细胞因子持续大量的产生，导致被称为细胞因子风暴（cytokinestorm）

的现象发生．细胞因子风暴可导致肺部感染加重、呼吸功能衰竭等多器官损伤，危及生命[3]．新冠肺炎的病理特征与 SARS 和 MERS 冠状病毒感染的病理特征非常相似[4-5]．在冠状病毒肺炎感染中，患者存在严重的免疫损伤，因为 Th17 和 CD8T 细胞表现出来的 T 细胞过度活化，所以会使患者处于严重的免疫损害状态[6]．

3.2　临床表现

新型冠状病毒肺炎典型临床表现一般症状：发热、乏力、肌肉酸痛．呼吸道症状：以干咳为主，并逐渐出现呼吸困难；严重者表现为急性呼吸窘迫综合征、脓毒症休克、难以纠正的代谢性酸中毒和出凝血功能障碍，部分患者症状轻微，可无发热．本研究中的病例有咳嗽症状的 62 例，占 70.45%；有发热症状的 60 例，占 68.18%．只有发热单一症状的有 10 例，只有咳嗽单一症状的有 15 例，肌肉痛、腹泻各有 7 例，只有疲劳单一症状的有 2 例，只有呼吸困难单一症状的有 1 例，无任何症状的有 1 例．由此可见，新型冠状病毒肺炎临床表现无特异性，但发热，咳嗽是常见症状．

3.3　胸部 CT 表现

通过临床观察并结合有关文献［7～10］发现，新型冠状病毒肺炎可呈多发小斑片影及间质改变，以肺外带明显，小叶间隔增厚，磨玻璃影内可见血管增粗，支气管壁增厚、“晕征”、双肺多发磨玻璃影、浸润影，严重者可出现肺实变，甚至“白肺”，胸腔积液少见，也可无明显异常．本研究中的病例肺部单侧或双侧斑点、磨玻璃阴影 29 例，占 32.95%；磨玻璃阴影、铺路石样变 20 例，占 22.73%．因患者住院时间为不分病程的早、中、晚期，所以胸部 CT 表现多为肺部单侧或双侧斑点、磨玻璃阴影．因此，需要与其他肺炎鉴别，1）需与其他病毒肺炎鉴别．流感病毒肺炎（包括甲型、乙型、丙型）：腺病毒肺炎、呼吸道合胞病毒、巨细胞病毒肺炎等，因影像学鉴别困难，需要充分结合流行病学史及病原学检查区别．2）重症新型冠状病毒肺炎需与细菌性肺炎鉴别：包括金葡菌、肺炎链球菌、肺炎克雷伯菌等鉴别，且需结合病原学检查鉴别．3）需与肺部非感染性疾病鉴别：多发磨玻璃影、铺路石征需与过敏性肺炎、肺泡蛋白沉积症、间质性肺炎等鉴别．

新型冠状病毒肺炎多有流行病学史，临床表现为发热、咳嗽、干咳，也有临床症状不典型者，需结合胸部 CT 检查、核酸检测明确诊断．由于新型冠状病毒传播速度快，流行区域广，人群普遍易感，不确定性因素多，目前尚无特效药物，给预防和治疗带来一定困难[11]．因此，完善防控制度体系，以及采取有效防护措施是今后防治传染病的重要举措．

［参考文献］

［1］BOGOCH II，WATTS A，THOMAS-BACHLI A，et al. Poten-tial for global spread of a novel coronavirus from China［J］. J Travel Med，2020（5）：420－422.

［2］中华人民共和国国家卫生健康委员会．新型冠状病毒感染的肺炎诊疗方案：试行第五版［EB/OL］．［2020－02－06］．https://www.sohu.com/a/3708119_272044.

［3］张海祥，谢鑫，张科进，等．细胞因子风暴在流行性感冒病毒感染中的作用及防治研究［J］．细胞与分子免疫学杂志，2013（5）：112－115.

［4］DING Y，WANG H，SHEN H，et al. The clinical pathology of severe acute respiratory syndrome（SARS）：areport from China［J］. J Pathol，2003，200（3）：282－289.

［5］NG D L，AI H F，KEATING M K，et al. Clinicopathologic，immunohistochemical，and ultrastructural findings of a fatal case of middle east respiratory syndrome coronavirus infection in the United Arab Emirates［J］. Am J Pathol，2016，186（3）：652－660.

［6］XU Z，SHI L，WANG Y，et al. Pathological findings of COVID-19 associted with acute respiratory distress syndrome［J］. Lancet Respir Med，2020（8）：420－422.

［7］管汉雄，熊颖，申楠茜，等．2019 新型冠状病毒（2019-nCoV）肺炎的临床影像学特征初探［EB/OL］．［2020－02－06］．https://www.sohu.com/a/370429974_120051781.

［8］刘发明，丁惠玲，龚晓明，等．新型冠状病毒肺炎（COVID-19）的胸部 CT 表现与临床特点［EB/OL］．［2020－02－18］．https://doi.org/10.13609/j.cnki.1000－0313.2020.03.001.

［9］郭佑民．输入性新冠肺炎的影像学特点与识别［EB/OL］．［2020－02－18］．http://www.yxppt.com/html/20200202200227.html.

［10］中华医学会放射学分会传染病学组，中国医师协会放射医师分会感染影像专委会，中国研究型医院学会感染与炎症放射学分会，等．新型冠状病毒感染的肺炎影像学诊断指南：第一版［J］．医学新知，2020，30（1）：22－34.

［11］李玉莲，蔡益民，新发呼吸道传染病流行特点及应对策略［J］．重庆医学，2020，14（1）：553－556.